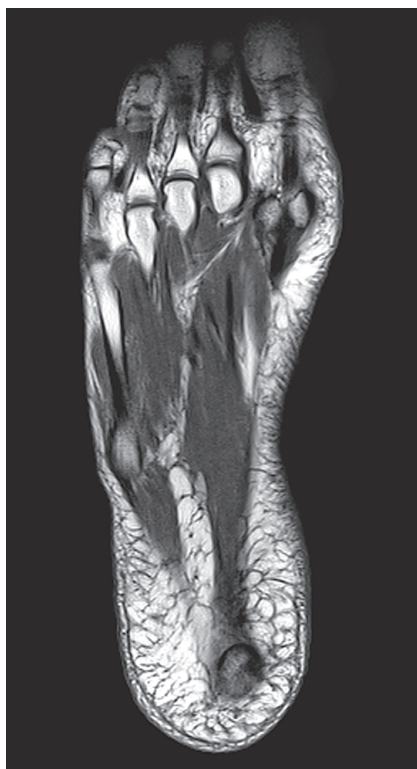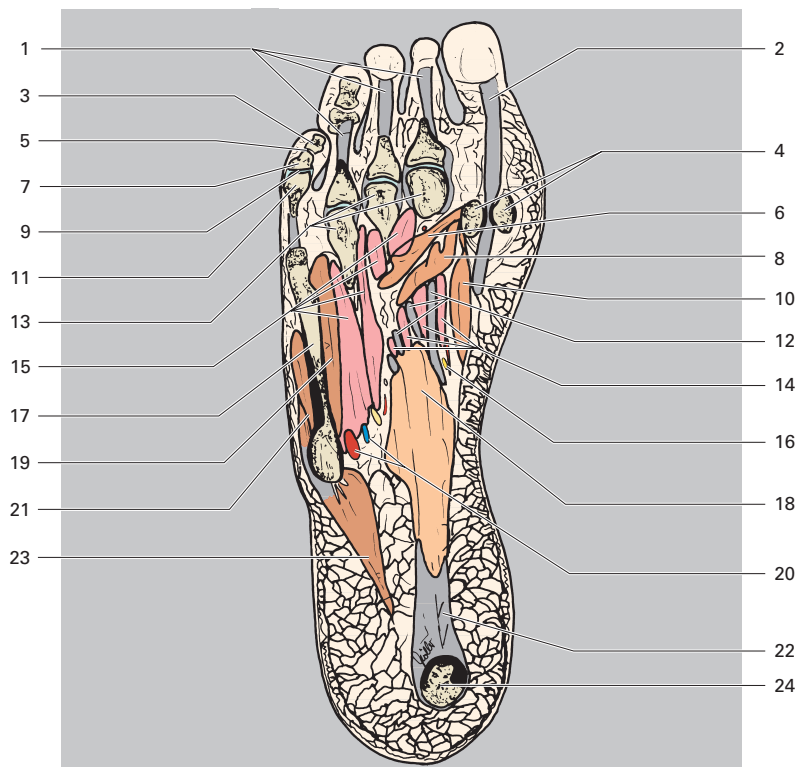


Antérieur  
Latéral  Médial  
Postérieur



- |   |  |
|---|--|
| 1 Muscle fléchisseur des orteils (tendons)                          | 12 Muscle long fléchisseur des orteils (tendons)             |
| 2 Muscle long fléchisseur de l'hallux (tendon)                      | 13 Métatarsiens (têtes)                                      |
| 3 Phalange distale du 5 <sup>e</sup> orteil                         | 14 Muscles lombricaux  |
| 4 Os sésamoïdes   | 15 Muscles interosseux dorsaux et plantaires                 |
| 5 Articulation interphalangienne distale du 5 <sup>e</sup> orteil   | 16 Artère, veine et nerf plantaires médiaux (rameau profond) |
| 6 Muscle adducteur de l'hallux (chef transverse)                    | 17 5 <sup>e</sup> métatarsien                                |
| 7 Phalange moyenne du 5 <sup>e</sup> orteil                         | 18 Muscle court fléchisseur des orteils                      |
| 8 Muscle adducteur de l'hallux (chef oblique)                       | 19 Muscle court fléchisseur du 5 <sup>e</sup> orteil         |
| 9 Articulation interphalangienne proximale du 5 <sup>e</sup> orteil | 20 Artère et veine plantaires latérales                      |
| 10 Muscle court fléchisseur de l'hallux                             | 21 Muscle abducteur du 5 <sup>e</sup> orteil                 |
| 11 Phalange proximale du 5 <sup>e</sup> orteil                      | 22 Aponévrose plantaire                                      |
|   | 23 Muscle opposant du 5 <sup>e</sup> orteil                  |
|   | 24 Calcanéus (tubérosité)                                    |