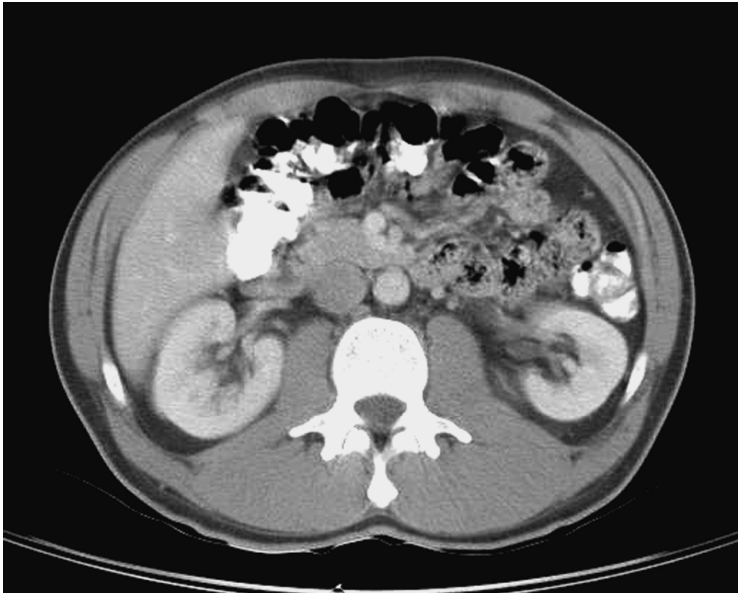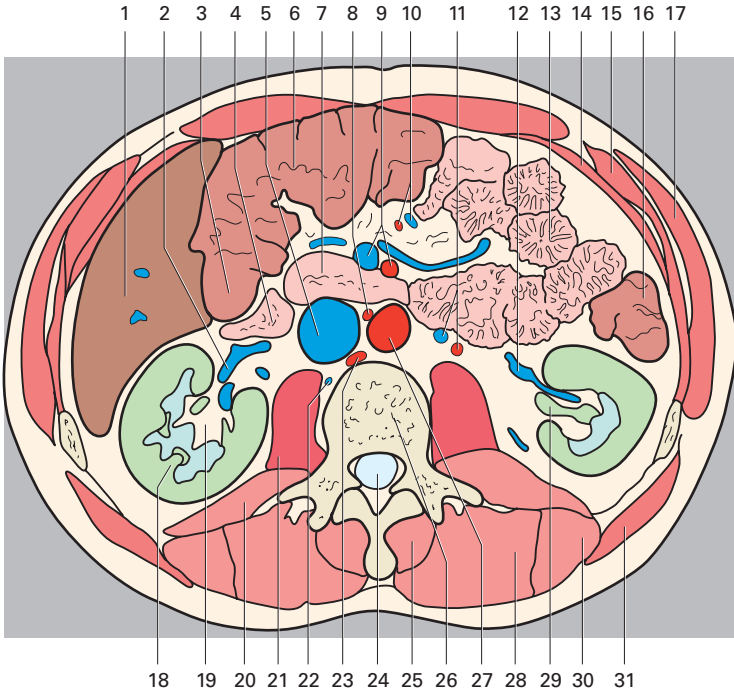


(Les chiffres indiquent les segments hépatiques)

- 1 Foie
- 2 Veine rénale
- 3 Angle colique droit
- 4 Iléon



- |   |   |
|---|---|
| 5 Veine cave inférieure                     | 23 Diaphragme                           |
| 6 Côlon transverse                          | 24 Canal vertébral                      |
| 7 Duodénum                                  | 25 Muscle épineux                       |
| 8 Artère testiculaire droite                | 26 Vertèbre lombale                     |
| 9 Artère et veine mésentériques supérieures | 27 Aorte abdominale                     |
| 10 Artères et veines jéjunales et iléales   | 28 Muscle longissimus du thorax         |
| 11 Artère et veine testiculaires gauches    | 29 Pelvis du rein                       |
| 12 Veine rénale                             | 30 Muscle ilio-costal des lombes        |
| 13 Jéjunum                                  | 31 Muscle grand dorsal                  |
| 14 Muscle transverse de l'abdomen           | 32 Récessus hépato-rénal                |
| 15 Muscle oblique interne                   | 33 Espace pararénal postérieur          |
| 16 Côlon descendant                         | 34 Bourse omentale                      |
| 17 Muscle oblique externe                   | 35 Mésocôlon transverse                 |
| 18 Rein droit                               | 36 Lymphonœuds lombaux                  |
| 19 Sinus du rein (tissu adipeux)            | 37 Mésentère                            |
| 20 Muscle carré des lombes                  | 38 Hile du rein                         |
| 21 Muscle grand psoas                       | 39 Gouttière mésentérico-colique gauche |
| 22 Veine lombale droite                     | 40 Fascia rénal                         |
|   | 41 Gouttière paracolique gauche         |