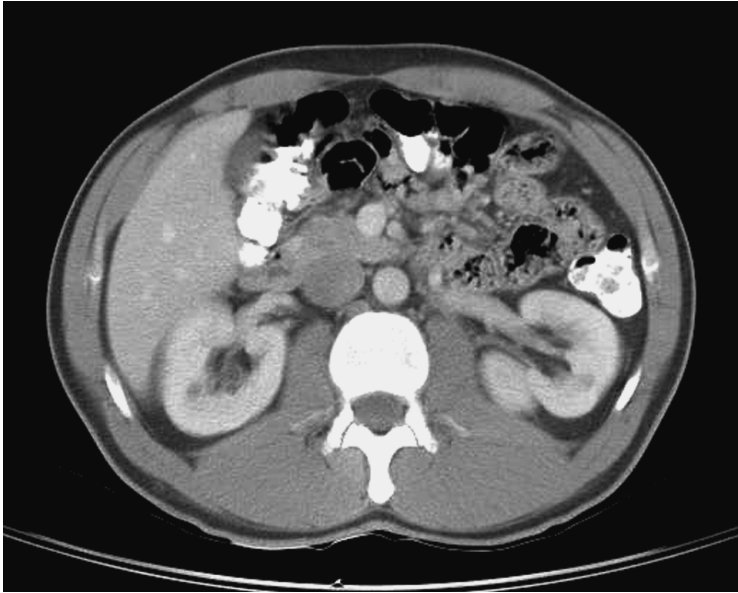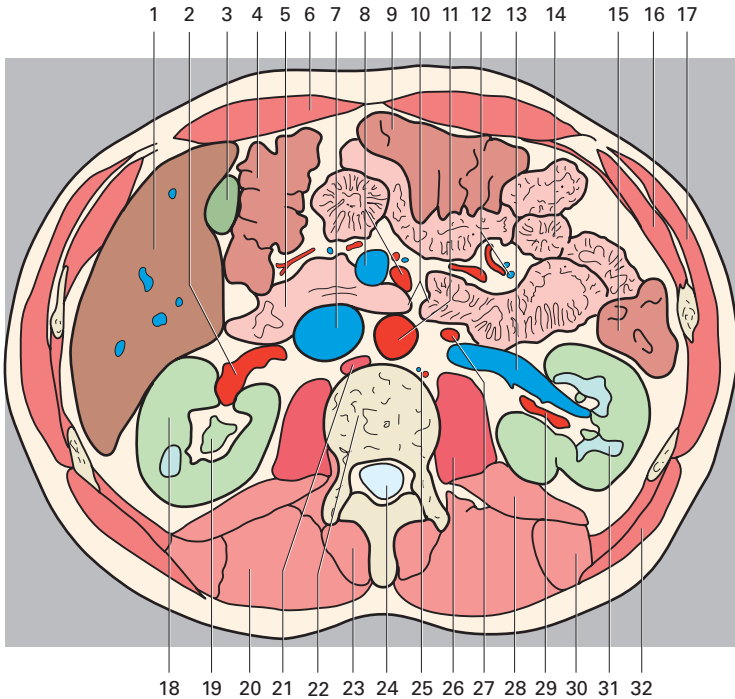


(Les chiffres indiquent les segments hépatiques)



- |   |   |
|---|---|
| 1 Foie                                      | 21 Diaphragme                           |
| 2 Artère rénale droite                      | 22 Vertèbre thoracique                  |
| 3 Vésicule biliaire                         | 23 Muscle épineux                       |
| 4 Angle colique droit                       | 24 Canal vertébral                      |
| 5 Duodénum                                  | 25 Artère et veine lombales             |
| 6 Muscle droit de l'abdomen                 | 26 Muscle grand psoas                   |
| 7 Veine cave inférieure                     | 27 Artère testiculaire gauche           |
| 8 Artère et veine mésentériques supérieures | 28 Muscle carré des lombes              |
| 9 Côlon transverse                          | 29 Artère rénale gauche                 |
| 10 Angle duodéno-jéjunal                    | 30 Muscle ilio-costal                   |
| 11 Aorte abdominale                         | 31 Pyramides rénales                    |
| 12 Artères et veines jéjunales et iléales   | 32 Muscle grand dorsal                  |
| 13 Veine rénale                             | 33 Récessus hépato-rénal                |
| 14 Jéjunum                                  | 34 Espace pararéнал postérieur          |
| 15 Côlon descendant                         | 35 Hile du rein                         |
| 16 Muscle oblique interne                   | 36 Lymphonœuds lombaux                  |
| 17 Muscle oblique externe                   | 37 Grand omentum                        |
| 18 Cortex rénal                             | 38 Racine du mésentère                  |
| 19 Pelvis du rein                           | 39 Gouttière mésentérico-colique gauche |
| 20 Muscle longissimus du thorax             | 40 Gouttière paracolique gauche         |